Aus der zahnärztlichen Universitätspoliklinik zu Freiburg i. Br.
(Direktion Prof. Dr. Faber), Abteilung für Zahn- und Kiefer-
ersatz (Leitung Prof. Dr. Scheidt).

Die Verankerungsmöglichkeiten totaler Unterkieferprothesen unter besonderer Berücksichtigung des Saugventilrandabdruckverfahrens.

Inaugural-Dissertation

zur

Erlangung der zahnärztlichen Doktorwürde

vorgelegt

der Hohen Medizinischen Fakultät

der

Albert-Ludwigs-Universität zu Freiburg im Breisgau

von

Hermann Hensler
approb. Zahnarzt
aus Elitz

1935

Aus: Deutsche Zahnärztliche Wochenschrift, 39. Jahrg. 1936, Heft 9

Referent: Prof. Dr. Scheidt

Dekan: Prof. Dr. Wegner

Gedruckt mit Genehmigung
der Medizinischen Fakultät der
Albert-Ludwigs-Universität zu Freiburg i. Br.

Druck von Kastner & Callwey, München

Während es mit Hilfe der in neuerer Zeit ausgearbeiteten Saugventilrandabdruckverfahren in etwa 98% aller Fälle gelingt, sehr gut haltende obere Totalprothesen herzustellen, liegen die Verhältnisse für den Unterkiefer wesentlich ungünstiger. Die besten Zeugen dafür sind die vielen und verschiedenartigsten Versuche zur Stabilisierung unterer Totalprothesen, von denen nachfolgend die wichtigsten angeführt werden:

Da das Eigengewicht die Prothese an den Unterkiefer andrückt, wurde dieses vergrößert durch Amalgamkautschuk oder besser durch einvulkanisierte Metallstücke. Der Effekt ist gering, weil dieser Gewichtserhöhung ziemlich enge Grenzen gesetzt sind.

Auf ähnlichem Prinzip beruht die Wirkung der intermaxillären Federn. Ihre Anwendung wird aus hygienischen Gründen und wegen der raschen Resorption beider Kieferknochen infolge des immerwährenden Druckes, wenn irgend möglich vermieden.

Köhler empfiehlt, eine rundliche Grube in der Wange am Vorderrand des Masseter gegenüber dem ersten Molaren durch einen an der Prothese angebrachten Füllkörper aus Kautschuk zum Halt heranzuziehen.

Falck beschreibt einen leistenförmigen Kautschukwulst längsseitig der Molaren als ebenso einfache wie zweckmäßige Retention, die durch den Druck der Wangenmuskulatur auf diesen Wulst bedingt sei.

Milner, Ulsaver und Mansfield führen unter die Zunge Bügel, bzw. Flantschen, die in der Molarengegend, oberhalb der linea mylohyoidea an der Prothese befestigt sind. Dadurch soll die Zunge die Prothese gegen den Kiefer drücken.

Diese Vorkehrungen, die Prothese durch die Wange, die Wangenmuskulatur und die Zunge zu stabilisieren, versprechen keinen großen Erfolg; denn es ist nicht möglich, eine Prothese durch Muskelgebilde mit Eigenbewegung am Kiefer fest zu verankern. Aus diesem Grunde haben sich diese Hilfsmittel keinen Eingang verschafft.

Auch auf chirurgischem Wege wurde versucht, die totale Unterkieferprothese zu befestigen, oder bessere Voraussetzungen für deren Befestigung zu schaffen:

1. durch Vergrößerung der tragfähigen Kieferoberfläche:
   a) durch Vertiefung bzw. Bildung des Mundvorhofes und Verlegung der Umschlagsfalten bzw. der Muskelansatzstellen.
   b) durch Schaffung eines Alveolarfortsatzes auf dem Wege der Transplantation.
2. durch Verankerung der Prothese mit dem Kiefer mittels Drähten oder Stiften, die durch Prothese und Alveolarfortsatz geführt werden.

3. durch Porzellanwurzeln, die an der Prothese befestigt sind und in natürliche oder künstlich geschaffene Alveolen geschoben werden.

Bis heute aber sind diese chirurgischen Methoden, sei es, daß ihre Ausführung zu schwierig ist, oder daß sie nur für kurze Zeit Erfolg versprechen, wenig durchgedrungen und kommen in der Praxis wohl kaum zur Anwendung.

Eines der wichtigsten Mittel zur Verankerung der totalen Unterkieferprothese ist die Umfassung jeder untersichgehenden Stelle des Kiefers durch die Prothesenränder. Im allgemeinen kommen nur zwei solche Stellen in Frage:

1. der Raum unter der linea mylohyoidea,
2. der Raum hinter der linea mylohyoidea unter dem tuberculum mandibulae an der Innenseite des aufsteigenden Astes.

Die Bedeckung dieser Stellen durch die Prothese ist natürlich nur dann möglich, wenn sie frei von Muskulatur und von unbeweglicher Schleimhaut überzogen sind.

Das scheint unter der linea mylohyoidea von vorneherein ausgeschlossen, weil ja gerade an dieser linea, manchmal schon oberhalb derselben der gleichnamige Muskel inseriert. Rehm schreibt aber: *„Häufig besteht die Möglichkeit der Umfassung der linea mylohyoidea infolge von Atrophie des gleichnamigen Muskels oder dessen Atonie bei älteren Leuten."*

In vielen Fällen ist der meist untersichgehende Raum hinter der linea mylohyoidea unter dem tuberculum mandibulae muskelfrei. Er wird als fovea retromolaris, sive infratonsillaris mandibulae bezeichnet. Falck schreibt über die Auswertbarkeit der fovea retroalveolaris (Falck) zur Verankerung der Prothese durch die sogenannten flügelförmigen Fortsätze: sie *„versagen jedoch meist dann, wenn es sich um stark atrophische Kiefer handelt, also gerade in den Fällen, wo wir diesen Halt am notwendigsten brauchen"*.

Köhler hat Bedenken gegen die Bedeckung dieses Raumes durch die Prothese, weil gerade an dieser Stelle der nervus lingualis unmittelbar unter die Schleimhaut tritt. Ein stärkerer Druck darf infolgedessen durch die Flügel seiner Ansicht nach nicht ausgeübt werden.

In sehr vielen Fällen ist die Umfassung dieser untersichgehenden Stelle durch Verlängerung der lingualen Prothesenränder nach hinten — Flügelfortsätze — möglich. Diese Flügel verhindern dann eine Dislokation der Prothese nach vorne, nach der Seite und — allerdings nur im hinteren Abschnitt — nach oben.

Um die richtige Form und Größe der Flügel ausfindig zu machen, bedarf es einer funktionellen Abdruckmethode, die später beschrieben wird.

Auch den Luftdruck versuchte man der Stabilisierung der totalen Unterkieferprothese nutzbar zu machen. Am meisten gebräuchlich sind Gummisauger. Ihre Anwendung im Unterkiefer steht in keinem Verhältnis zu ihren hygienischen und sonstigen Nachteilen, welche hinreichend bekannt sind. Ihre Anbringung an unteren Prothesen sollte daher grundsätzlich vermieden werden.

Saugekammern können im Unterkiefer nicht verwendet werden, da sie, abgesehen von der vorübergehenden Wirkung, noch die an sich schon kleine Tragfläche weiterhin verringern. Sie sind daher mehr schädlich als nützlich und zu vermeiden.

Das erstrebenswerte Ziel wäre, genau wie im Oberkiefer, die ganze Prothesenbasis zur Saugekammer zu machen. Zwei Wege wurden zu diesem Zwecke beschritten:

1. Der ganze Rand der Prothese besteht aus weichem, beweglichem Material und wird auf den harten Kiefer gelegt.

Das wäre die einfachste und beste Methode. Leider scheitert sie bis heute daran, daß es kein solches weiches Material gibt, das unter dauernder Einwirkung der Mundflüssigkeit hygienisch einwandfrei und haltbar ist.

2. Der harte Prothesenrand wird so gestaltet, daß er sich in seinem ganzen Verlaufe in die bewegliche Schleimhaut einbettet und so einen ventilartigen Abschluß herstellt.

Die dafür notwendige richtige Länge der Prothesenränder ermitteln wir durch ein funktionelles Abdruckverfahren mit individuellem Löffel und plastischer Abdruckmasse. Die Ränder werden durch aktive oder passive Bewegungen der Schleimhaut geformt. Durch die Zähigkeit, die jede plastische Masse in mehr oder weniger starkem Grade besitzt, werden die Ränder nicht bis auf die unbewegliche Schleimhaut verdrängt, sondern nur soweit, daß sie die bewegliche Schleimhaut ohne Funktionsbehinderung eben noch berühren.

Um die Saugwirkung zu erklären, betrachten wir der Einfachheit halber eine Oberkieferprothese mit einem derartig funktionell geformten Rande. Der Abschluß der Gaumenplatte nach hinten liege dem elastischen, kaum beweglichen Teil des weichen Gaumens vor der A-Linie in Ruhelage an. Eine solche Prothese saugt noch nicht, denn zwischen Prothesenbasis und Widerlager ist kein luftverdünnter Raum vorhanden.

Ein Beispiel: Der Gummisauger am Schaufenster. Man nimmt einen solchen Sauger und legt ihn auf eine Glasplatte. Man dreht die Glasplatte um: der Sauger fällt herunter. Man nimmt denselben Gummisauger und drückt ihn der Glasplatte an. Damit verändern wir die Form des elastischen Gummis. Der Raum zwischen Gummi und Glas wird kleiner. Wir haben jetzt immer noch keinen luftverdünnten Raum, im Gegenteil. Die Luft wird komprimiert und versucht zu entweichen, indem sie die Elastizität des Gummis am Rande überwindet. Nun lassen wir mit dem Druck nach: der Sauger sitzt fest, denn er sucht, vermöge seiner Elastizität, seine ursprüngliche Form anzunehmen, der Hohlraum wird größer, die Luft in diesem Raume verdünnt sich dementsprechend. Deshalb wird der Gummi an das Glas gedrückt und es kann keine neue Luft zwischen Glas und Gummi einstreichen. Wir haben ein Ventil, das heißt eine Vorrichtung, die ein Gas nur in einer Richtung durchläßt. Es setzt immer voraus:

1. einen harten Gegenstand,
2. einen elastisch-weichen Gegenstand,
3. zweierlei Luftdruck.

Die eben beschriebene Prothese kann nicht saugen, weil sie nicht „aktiviert" ist durch einen elastisch-weichen Gegenstand. Sie wird

aktiviert durch Erhöhung des hinteren Plattenrandes gaumenwärts. Beim Andrücken der Prothese gegen den Gaumen wird die Luft zwischen Prothese und Gaumen verdrängt. Gleichzeitig wird die Verdickung des hinteren Plattenrandes in die elastische Schleimhaut am Uebergang zwischen hartem und weichem Gaumen eingedrückt (Aktivierung). Läßt der Druck gegen den Kiefer nach, so wird die Platte infolge der Elastizität der vorher durch die hintere Randerhöhung komprimierten Schleimhaut vom Kiefer weggedrückt. Infolge des ventilartigen Randschlusses kann nunmehr keine Luft zwischen Platte und Kiefer eindringen: es entsteht ein luftverdünnter Raum, der die Saugwirkung bedingt.

Trebitsch wendet sich gegen den Ausdruck „Ventil". Er schreibt: *„Ein Ventil ist eine Vorrichtung zum Oeffnen von Durchgängen. Was wir mit dem Prothesenrand erzielen wollen, ist aber gerade das Gegenteil, nämlich ein Verschluß etwaiger Durchgänge, eine Dichtung . . . Die Bezeichnung ‚Ventil' ist hier also nicht am Platze."*

Nach unseren Anschauungen öffnet sich aber ein Ventil nur nach einer Richtung, nach der anderen verschließt es. Deshalb möchten wir auch bei diesem Worte bleiben.

Die gleichen Verhältnisse bezüglich der Saugwirkung liegen bei einer totalen Prothese im Unterkiefer vor. Um einen Saugeffekt zu erzielen, muß die Ventilrandprothese noch aktiviert werden. Die dazu nötige elastisch-weiche Stelle finden wir in den meisten Fällen am tuberculum mandibulae in Form eines dicken Schleimhautpolsters. An diese Stelle wird durch Erhöhung des hinteren Abschlußrandes über den Alveolarfortsatz der Randwulst gelegt, welcher später analog der hinteren Plattenranderhöhung im Oberkiefer die Prothese aktiviert und so zum luftverdünnten Raum, d. h. zur Saugwirkung führt.

Auf Vorschlag von Scheidt möchte ich diesen verstärkten hinteren Prothesenrand sowohl im Ober- wie im Unterkiefer **„Aktivierungsrand"** nennen.

Ist das tuberculum zu wenig ausgebildet oder die Schleimhaut über das ganze tuberculum durch Ausstrahlungen des lig. pterygomandibulare stark beweglich, dann ist eine Aktivierung des Abdruckes unmöglich und dementsprechend tritt ein Saugeffekt nicht ein.

Das Saugventilrandabdruckverfahren begegnet im Unterkiefer, im Gegensatz zum Oberkiefer großen, oft unüberwindbaren Schwierigkeiten:

Die als Prothesenwiderlager in Frage kommende Fläche ist wesentlich kleiner als im Oberkiefer. Dadurch ist auch die Basis der Saugekammer kleiner und der Saugeffekt geringer.

Die Beweglichkeit der Zunge wirkt einem Festsitzen der Prothese immer entgegen.

Der Uebergang von unbeweglicher zu beweglicher Schleimhaut liegt manchmal an untersichgehenden Stellen. Für einen Saugeffekt ist aber dringend nötig, daß die Abdruckränder bis zu diesem Uebergange reichen. Die Umfassung der untersichgehenden Stellen erschwert das Abdrucknehmen außerordentlich, weil sich

die Abdruckmasse dabei sehr leicht verzieht; eine unverfälschte Wiedergabe ist nur dann möglich, wenn sich eine Abzugsrichtung finden läßt, in welcher diese Partien nicht konvergieren.

Die Prothesenränder sind im Unterkiefer doppelt so lang als im Oberkiefer. Dieser Umstand erschwert das Abdrucknehmen, verlängert zumindest die dazu notwendige Zeit.

Dazu kommen sehr ungünstige Momente für die Formung des Randes auf der Zungenseite:

Die Muskulatur ist hier bei älteren Leuten, um die es sich fast immer handelt, sehr schlaff. Dadurch besteht die Gefahr, daß die Abdruckmasse vom Patienten nicht genügend bearbeitet wird. Die Prothesenränder sind dann nicht funktionell geformt und geben zu Druckstellen oder zu Abhebelungen der Prothese bei der Funktion Anlaß.

Häufig ist außerdem die Einführung des sehr breiten Unterkieferabdruckes durch die oft schmale Mundspalte erschwert, so daß die Ränder aus weicher Abdruckmasse leicht deformiert werden. Vor allem erfordert die notwendige Sorgfalt zur Umgehung dieser Gefahren viel Zeit, wodurch häufig die Abdruckmasse ihre so wichtige Plastizität inzwischen verloren hat.

Eine weitere Schwierigkeit lauert an der vorspringenden linea mylohyoidea. Wir haben es hier nicht mit einer Umschlagsfalte wie im vestibulum zu tun, denn der hier ansetzende m. mylohyoideus mit der darüberliegenden Schleimhaut wird durch die Zungenmuskulatur nicht nur nach oben bewegt, sondern auch nach unten. Geformt wird der Abdruck durch Bewegung nach oben, so daß der Rand bei vollständiger Zurückdrängung der Masse knapp über der linea mylohyoidea liegen müßte. Bewegt sich die Schleimhaut aber nach unten, dann verliert der Abdruckrand den Kontakt mit ihr und damit geht der Luftabschluß verloren. Um dem vorzubeugen, muß der Abdruckrand etwas tiefer liegen, die linea eben bedecken. Gerade das erfordert am meisten Erfahrung und Fingerspitzengefühl, denn durch den geringsten Fehler dabei kann die Saugwirkung verdorben werden. Ein genauer Anhaltspunkt für die Grenze des Prothesenrandes ist dabei nicht gegeben.

Sehr ungünstig wirkt sich auch aus, daß man bei der Formung des Lingualrandes ganz vom Patienten abhängig ist, weil sich passive Bewegungen der Zunge und des Mundbodens nicht ausführen lassen.

Wie für jeden guten Funktionsabdruck ein gut **passender Abdrucklöffel** Voraussetzung ist, so ganz besonders für den Saugventilrandabdruck. Diesen muß man sich für jeden Patienten eigens anfertigen.

Gestanzte Löffel kommen für den Unterkiefer nicht in Frage, da sie infolge der schmalen Spange im Frontzahnbereich zu nachgiebig sind. Auch kann man durch Stanzen keine divergenten Flügel herstellen. Nur gegossene Aluminiumlöffel oder Kautschuklöffel genügen den Anforderungen. Ich ziehe Kautschuklöffel vor. Ihre Herstellung ist folgende:

Man nimmt einen Gipsabdruck vom Kiefer. Dabei ist besonders darauf zu achten, daß die fovea infratonsillaris in den Abdruck mit einbezogen wird. Auf diesem Gipsabdruck markiert man nach Augenmaß mit einem spitzen Instrument die ungefähre Löffelgrenze, immer darauf bedacht, daß der Löffel eher zu groß, als zu klein sein soll. Dann wird nach dem Abdruck ein Modell hergestellt, auf dem die eingeritzte Löffelgrenze als erhabener Strich erscheint. Auf dem Modell wird in Rosawachs der Löffel modelliert. Zweckmäßig ist eine Verstärkung bis zu einer Dicke von 5 mm über dem Alveolarkamm. Das Ganze wird in Kautschuk vulkanisiert. Am Kautschuklöffel fräst man etwa ½ mm vom schleimhautwärts gelegenen Rand aus, damit hier etwas mehr Raum für die Abdruckmasse bleibt. Dann wird der Löffel mit einem Beißwall aus Kerrmasse versehen. Vor dem Abdrucknehmen werden die Löffelränder wenn nötig gekürzt, bis der Löffel bei keiner Bewegung der Schleimhaut mehr abgehoben wird.



Abb. 1. Querschnitt durch einen individuellen Kautschuklöffel. a) Ueber dem Alveolarkamm auf 5 mm Dicke verstärkt. b) Die Linien deuten an, wie am schleimhautwärts gelegenen Rand ausgefräst wird. Rechts: Rand ausgefräst. c) Beißwall.

Hierauf wird der Beißwall dem Gegenkiefer angepaßt. Dieser Beißwall ist nötig, da der Abdruck unter Kaudruck geformt werden soll (Verbindung mit Kompressions- bzw. Kauabdruck).

Steht zur Abdrucknahme eine fertige Prothese mit gutpassenden Rändern zur Verfügung, dann erübrigt sich die Anfertigung eines Abdrucklöffels mit Beißwall.

Als **Abdruckmaterial** kommen für die funktionelle Gestaltung des Ventilrandes nur plastische Massen in Frage. Es ist aber nicht leicht, aus der großen Zahl der heute auf den Markt kommenden plastischen Abdruckmassen, deren Eigenschaften alle mehr oder weniger variieren, eine geeignete herauszufinden. Die Anforderung, die wir an eine solche stellen müssen, sind folgende:

1. Leichte Formbarkeit bei einer Temperatur von 60 bis 50° C;
2. Langsame Erhärtung im Munde;
3. Vollständige Erstarrung unter dem kalten Wasserstrahl im Munde;
4. Keine Elastizität;
5. Scharfe Zeichnung.

Dagegen brauchen wir zur Verstärkung des hinteren Abschlußrandes, für den Aktivierungsrand, eine Masse, welche zäh-elastischer ist als jene für die Formung der übrigen Randpartien.

In der Literatur ist über erzielten Saugeffekt bei Unterkieferprothesen nur wenig zu finden.

Kantorowicz schreibt, daß seine Unterkiefersaugprothesen selbst in ungünstigsten Fällen eine sagittale Zugbelastung von 500 Gramm und eine Kippbelastung von 2000 Gramm bei 5 cm langem Hebel aushielten.

Tench berichtet von einem Saugeffekt in 80% aller Fälle.

Balters: *„Die Saugwirkung der unteren Prothese ist natürlich nicht so groß, wie die der oberen, da die Fläche der unteren nur einen kleinen Teil der oberen ausmacht."*

Andere Autoren stellen eine Saugwirkung im Unterkiefer überhaupt in Abrede. Rehm z. B. meint: *„Eine Auswertung des Luftdruckes ist unten nicht möglich, wenigstens praktisch ohne Bedeutung."*

Die in der Literatur angeführten Ergebnisse exakter nachzumessen und zu ergänzen, sollte mit eine der Hauptaufgaben vorliegender Arbeit sein.

Ich habe für vier Patienten, die in die hiesige Klinik kamen, Prothesen nach verschiedenen Methoden hergestellt und deren jeweiligen Halt gemessen.

Patient A. 56 Jahre alter Mann. Trägt seit 3½ Jahren im Unterkiefer eine partielle Prothese. Die noch stehenden drei Frontzähne

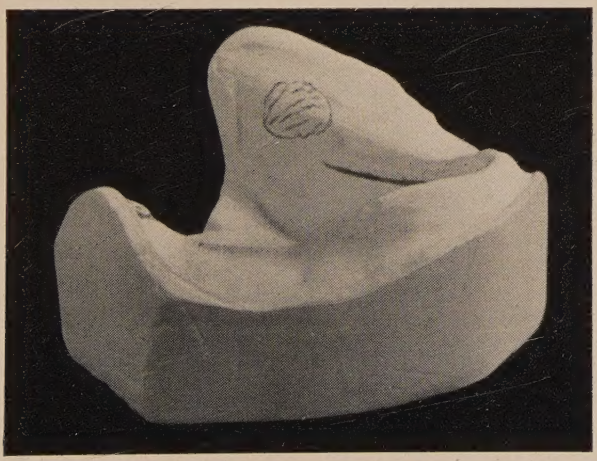

Abb. 2. Patient A. Tuberculum schraffiert. Linea myl. durch den schwarzen Strich erkenntlich.

waren inzwischen verloren gegangen. Im Frontzahnbereich ist der Alveolarfortsatz noch gut erhalten, während er von der Gegend der ersten Prämolaren ab mittelmäßige Atrophie aufweist.

Die Form des Alveolarfortsatzes ist vorne rundlich, während sie in den hinteren, mehr atrophischen Abschnitten kantig ist. Die linea mylohyoidea und die linea obliqua externa liegen 4—6 mm unter dem Alveolarkamm. Das tuberkulum mandibulae ist gut erhalten. Das ligamentum pterygomandibulare strahlt in den hinteren Teil des tuberculums ein und bewegt dieses nicht. Die fovea infratonsillaris ist mäßig untersichgehend und in größerer Ausdehnung von unbeweg-



Abb. 3. Patient B. Tuberculum und Linea myl. eingezeichnet.

licher Schleimhaut bedeckt. Zungen- und Lippenbändchen strahlen fächerartig zum Alveolarfortsatz aus und sind nicht kammnah. Der Uebergang von unbeweglicher zu beweglicher Schleimhaut liegt lingual etwas über der linea mylohyoidea. Die Beweglichkeit ist hier nur passiv. Die Schleimhaut ist am vorderen, wenig atrophierten Teil des Alveolarfortsatzes dick und locker, auf den scharfen hinteren Kämmen sehr dünn und zart. Die Zunge ist nicht groß und besitzt gute Beweglichkeit. Der Speichel ist dünnflüssig, seine Menge nicht groß. Die Mundspalte ist normal breit und nicht schlaff. Der Muskeltonus ist dem Alter des Patienten entsprechend normal.

Patient B. 60 Jahre alte Frau. Seit 15 Jahren partielle Prothese im Unterkiefer. Allmählicher Verlust des Restgebisses. Letzte Extraktion vor einem Vierteljahr. Die Atrophie des Alveolarfortsatzes ist ziemlich weit fortgeschritten. Während im Frontzahngebiet noch ein niederer, rundlicher Kamm steht, ist im Seitenzahnbereich die Form des Alveolarfortsatzes ziemlich flach. In der Mitte ein scharfer, aber nicht sehr erhabener Kamm. Linea myl. und linea obl. ext. sind gut ausgeprägt und nicht kammnah. Die Schleimhaut über dem wenig stark entwickelten tuberculum mand, ist größtenteils passiv beweglich durch das lig. pterygomand. Die fovea infratons. ist wenig untersichgehend und nur in geringer Ausdehnung funktionslos. Ein Lippenbändchen ist nicht vorhanden und das Zungenbändchen kaum aus-

gebildet. Die vestibuläre Umschlagsfalte ist durchweg kammnah. Die Grenze zwischen unbeweglicher und beweglicher Schleimhaut ist lingual etwas über der linea myl. Die Schleimhaut über dem Alveolarfortsatz ist überall sehr dünn und zart. Größe und Beweglichkeit der Zunge ist normal. Speichelfluß ist stark, die Konsistenz des Speichels sehr dünnflüssig. Die Mundspalte ist sehr breit. Der Muskeltonus allgemein schwach.

Patient C. 58 Jahre alte Frau, seit 20 Jahren Trägerin einer partiellen Prothese. Extraktion des letzten Zahnes vor einem halben

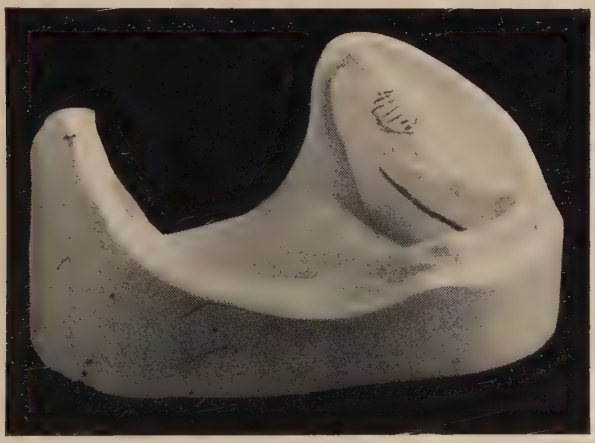

Abb. 4. Patient C. Tuberculum und Linea myl. eingezeichnet.

Jahr. Starker Schwund des Alveolarfortsatzes im Seitenzahnbereich; es steht noch ein scharfer Kamm. Vorne ist die Atrophie geringer. Die linea obl. ext. ist auf beiden Seiten von P^2 ab nach hinten in gleicher Höhe wie der Alveolarkamm, jedoch nicht kantig. Die linea myl. ist rechts sehr scharf und kammnah. Das tuberculum ist wenig ausgebildet, in seinem vorderen Abschnitt jedoch von unbeweglicher Schleimhaut bedeckt. Die fovea infratons. ist stark untersichgehend und auf große Fläche funktionslos. Das Lippenbändchen inseriert 3 mm vom Alveolarkamm entfernt. Das Zungenbändchen strahlt in gleicher Entfernung vom Kamm breit aus. Lingual fällt der Beginn der beweglichen Schleimhaut ungefähr mit der linea myl. zusammen. Die Schleimhaut über dem Kieferknochen ist dünn und zart. Die Zunge ist klein und gut beweglich. Speichelmenge und -beschaffenheit erscheint normal. Die Mundspalte ist ziemlich schmal. Der Muskeltonus entspricht der Norm.

Patient D. 68 Jahre alte Frau. Trägt untere partielle Prothese seit 15 Jahren. Der Alveolarfortsatz ist vollständig resorbiert, bis auf ganz geringen Rest im Frontzahnbereich. Die linea myl. und die linea obl. ext. sind scharf vorspringend und liegen höher als die den Alveolarfortsatz andeutende schmale Linie. Die spina mentalis liegt auf gleicher Höhe wie der hier noch ganz schwach ausgebildete Alveolarkamm. Das tuberculum mand. ist fast ganz verschwunden. Die Schleimhaut darüber wird durch das lig. pterygomand. bewegt.

Die fovea infratons. ist stark untersichgehend, jedoch nur in geringer Ausdehnung von unbeweglicher Schleimhaut bedeckt. Zungen- und Lippenbändchen sind kaum zu sehen. Von einem vestibulum oris kann keine Rede mehr sein. Die Schleimhaut ist überall beweglich bis über dem letzten Rest des Alveolarfortsatzes im Frontzahnbereich. Die Zunge ist groß und mäßig beweglich. Der Speichel ist dickflüssig

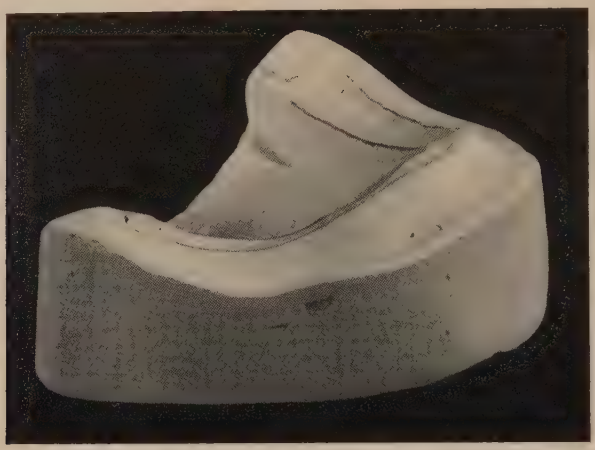

Abb. 5. Patient D. Tuberculum nur schwach angedeutet. Die Striche verlaufen auf der Linea myl. und Linea obl. ext.

und stark fadenziehend. Speichelfluß nicht sehr groß. Die Mundspalte ist ziemlich breit und locker. Der tonus der gesamten Muskulatur ist schwach.

Gemessen wurde der Halt der Prothesen mit einer einfachen, gleicharmigen Waage, an deren einem Balken eine Schale für die Aufnahme der Gewichte, am anderen ein Häkchen zum Einhängen

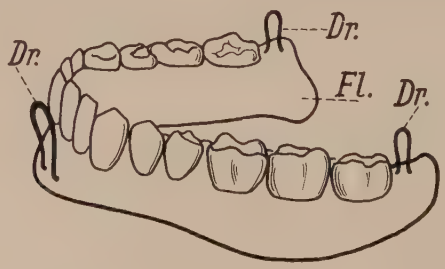

Abb. 6. Anordnung der Drahtschlaufen (Dr.) Fl.: Flügel.

der an der Prothese befindlichen Drahtschlaufen angebracht war. An jeder Prothese wurden drei Drahtschlaufen einzementiert; eine je links und rechts unmittelbar hinter den letzten Molaren und die dritte vorne, in der Mitte des unteren Prothesenrandes (so tief wegen der Unsichtbarkeit an dieser Stelle). Die Schlaufen konnten nach

jeder Messung leicht wieder entfernt werden. Die Kauebene des Unterkiefers wurde bei der Messung parallel dem Fußboden eingestellt. Die Belastung wurde langsam so lange gesteigert, bis die Prothese eben von der Unterlage abgehoben wurde. Die ermittelten Werte sind nicht als vertikale Zugbelastung anzusehen, sondern als Kippbelastung, da die Kraft jeweils an den Prothesenenden, nicht in der Prothesenmitte, ansetzte. Natürlich sind die ermittelten Werte nicht als absolute anzusehen, denn die Bedingungen, unter denen sie gemessen wurden, sind nicht bei allen Patienten genau die gleichen, ja sie variieren sogar bei demselben Patienten (Speichelzusammensetzung, Bewegungen der Zunge und Wange usw.). Sie sind auch nicht unter physiologischen Bedingungen, sondern bei weit geöffnetem Munde gemessen worden. Vielmehr sollen sie nur vergleichend betrachtet werden.

Zunächst wurden für alle vier Patienten Prothesen nach gewöhnlichem Verfahren fertig gestellt; Abdruck mit Gips. Kurz vor dem Abbinden des Gipses muß der Patient die Zunge herausstrecken und seitwärts bewegen. Lippen und Wangen werden nach oben gezogen. Durch diese Vorkehrung wird die Ausdehnung der ausnutzbaren Basisfläche einigermaßen bestimmt. Auf dem, nach diesem Abdruck gewonnenen Modell wird die Prothese hergestellt. Der Halt aller dieser Prothesen war sehr schlecht. Er wurde gemessen bei ihrer Ablieferung und 14 Tage später. Die Messungen waren eigentlich illusorisch, denn die Prothesen können genau so gut durch Zungenbewegungen von der Unterlage abgehoben worden sein, wie durch den ansetzenden Zug. Es ergaben sich die Werte der Tabelle S. 22 unter 1.

Bei Patient D konnte der Halt der Prothese gar nicht gemessen werden, da diese noch nicht einmal ruhig auf dem Kiefer liegen blieb.

Alle vier Patienten beklagten sich über den schlechten Sitz dieser Prothesen. Patientin D trug die Prothese bald überhaupt nicht mehr, weil sie nicht damit kauen konnte.

Für Patientin B stellte ich nun, um einen besseren Halt zu erzielen, eine Prothese nach der Unterfütterungsmethode mit Plattenguttapercha nach Spreng her. Unterfüttert wurde der früher getragene partielle Ersatz. Die einzige Lücke (für den ehemaligen, noch allein stehenden Klammerzahn) wurde mit Kerrmasse ausgefüllt. Dann wurde die Basisfläche mit einer Lage schwarzer Plattenguttapercha belegt, die um den Prothesenrand umgebogen und angeschmolzen wurde. Die Prothese wurde in den Mund gebracht und kurz eingekaut. Nach der Kontrolle, ob die Ränder und die Basis in Ordnung waren, wird das unterfütterte Stück einen halben Tag getragen. Weder der so gewonnene Abdruck, noch die darnach hergestellte Prothese zeigten einen besseren Halt, als das nach anatomischem Abdruck hergestellte Er-

satzstück. Nach wenigen Tagen beklagte sich die Patientin wegen einer Druckstelle auf dem Alveolarfortsatz.

Nachdem ich bei Patient A mit dieser Unterfütterung nach einer Einkauzeit von etwa einer Stunde und sorgfältiger Randgestaltung ebenfalls keinen Saugeffekt der Prothese erzielen konnte, hielt ich die Prothesen als Löffel für unbrauchbar und verfuhr nun bei den Patienten A, B und C folgendermaßen, indem ich einen **Saugventilrandabdruck** nahm:

Die nach gewöhnlichem Abdruckverfahren hergestellten Prothesen werden an ihrer Basisfläche und etwa 2—3 mm über den Rand angerauht, mit Guttapercha belegt und in den Mund gebracht zur provisorischen, funktionellen Randgestaltung in der üblichen Weise. Dann wird die Guttapercha durch Kautschuk ersetzt. Auf diese Weise erhielt ich einen funktionell gestalteten „Löffel". Dieser wird angerauht und vor dem Abdrucknehmen mit Guttapercha belegt. (Die Plattenguttapercha muß vor dem Gebrauch entspannt werden, d. h. die durch den Walzprozeß entstandene latente Spannung muß ausgeglichen werden, sonst entstehen Verziehungen. Zu diesem Zwecke wird die Guttapercha etwa 10 Minuten in heißes Wasser gelegt. Dabei schrumpft sie fast bis auf die Hälfte ihrer vorherigen Fläche.) Auf die Basis kommt eine Schicht entspannter Guttapercha und um die Ränder eine zweite Schicht, die von außen nach innen geschlagen wird. Nachdem mit heißem Messer alles glatt gestrichen ist, wird die Guttapercha über der Flamme erhitzt und in warmem Wasser abgeschreckt. Nun kommt die mit Guttapercha belegte Prothese in den Mund. Der Patient muß zubeißen, wobei auf die Okklusion zu achten ist, und dann etwa zehn Minuten lang alle möglichen Kaubewegungen machen. Es wird kontrolliert, ob alle Partien gut wiedergegeben sind; wenn nötig, werden Korrekturen durch Auftragen von neuer Guttapercha gemacht. Dann wird nochmals kurz erwärmt und wieder eingekaut. Damit ist die funktionelle Basisgestaltung fertig (Kompressionsabdruck der Basis), nicht aber die Randgestaltung. Für die funktionelle Ausarbeitung des Randes wird nur dieser erwärmt. Zuerst wird der vestibuläre Rand bearbeitet. Die Prothese wird eingesetzt und der Patient muß kräftig zubeißen. Dadurch wird die Prothese in situ gehalten und zugleich drücken die Masseteren überschüssige und sie störende Guttapercha zurück. Der vor den Masseteren liegende Rand wird durch passive Maximalbewegungen geformt, wobei das Lippenbändchen besondere Aufmerksamkeit erfordert. Dann nimmt man die Platte aus dem Munde und sieht nach, ob der Vestibularrand überall gut wiedergegeben ist, was man am Glanz und an der schönen

Rundung der Guttapercha sehen kann. Ist irgendwo ein Fehler zu sehen, oder besteht Unsicherheit, dann trägt man neue Guttapercha auf, erwärmt und formt nach. Der Vestibularrand bietet im allgemeinen keine Schwierigkeiten.

Anders ist es am Lingualrand. Hier muß mit größter Geduld vorgegangen werden. Zunächst wird, wie vorher, der Rand erwärmt, die Prothese wird in den Mund gebracht, und nun muß der Patient die Bewegungen selbst machen: Zunge herausstrecken, kräftig hin und her schlagen, Zunge an den Gaumen heben und vor allem oft schlucken. Die fovea infratons. muß, soweit sie von unbeweglicher Schleimhaut überzogen ist, natürlich bedeckt werden, sonst kann ja die Prothese nie saugen. Flügelfortsätze, wenn sie möglich sind, ergeben sich also ganz von selber. Wegen der früher beschriebenen Schwierigkeiten ist es oft überaus langwierig, die Prothese zum Saugen zu bringen. Wo Luftblasen entweichen, muß neue Guttapercha aufgetragen werden. Bei der Formung des ganzen Lingualrandes ist außerordentlich wichtig, daß die Guttapercha immer wieder gut an den Kiefer angedrückt wird, weil die Schleimhaut das Bestreben hat, die Ränder zungenwärts abzubiegen. Zum Schluß kommt der hintere Rand, der Aktivierungsrand. Das tuberculum mand. wird bis an die Grenze der unbeweglichen Schleimhaut bedeckt. Die Prothese bekommt dabei am Distalende oft einen halbmondförmigen, nach hinten konkaven Ausschnitt. Ist die richtige Länge nach hinten gefunden, dann wird am hinteren Rande ein etwa 2—3 mm breiter Streifen aus Rosawachs aufgeklebt. Die Wachsstreifen werden kurz über die Flamme gezogen, damit sie plastisch, aber dennoch zähe sind; die Prothese wird in den Mund gebracht und dem Kiefer angedrückt, wobei der Patient den Mund maximal öffnen muß. Dabei drückt sich das ligamentum pterygomand. in den Wachsstreifen ein. Nun ist der Saugventilrandabdruck fertig.

Bei den beiden ersten Patienten habe ich nach Angabe einiger Autoren den so vollendeten Abdruck mit kaltem Wasser abgekühlt und dann sofort ausgegossen. Die darnach verfertigte Prothese zeigte nicht den geringsten Saugeffekt. Auf die Ursache dieses Mißerfolges kam ich erst später, als ich bei einem anderen Patienten den schon gut saugenden Abdruck in kaltes Wasser brachte, wobei der Saugeffekt restlos verschwunden war. Man darf also einen Guttaperchaabdruck nicht in kaltes Wasser bringen, sonst verzieht er sich.

Bei diesen drei Patienten erzielte ich mit Guttaperchaabdruck zum Schluß doch einen Saugeffekt. Er war aber bei

der fertigen Prothese nie mehr so gut, wie beim Abdruck, trotz sorgfältigster Ausarbeitung.

Gemessen wurden an diesen Prothesen die in Tabelle S. 22 unter Spalte 2 angegebenen Werte.

Die vordere Belastung bei Patient C wurde von diesem nicht ausgehalten. Der Unterkiefer gab nach, die Prothese blieb jedoch fest sitzen.

Zwei Tage nach Abgabe der Prothese kam Patient A mit der Klage, die Prothese drücke, er könne sie nicht tragen. Die Untersuchung ergab Druckstellen am linken Lingualrand bis zum distalen Ende des Flügels. Ebenso am Masseter links. Trotz mehrmaligem vorsichtigem Kürzen gelang es nicht, dem Uebel abzuhelfen, ohne den Saugeffekt zu zerstören. Bald folgten Druckstellen rechts an denselben Stellen wie links.

Patientin B sagte, sie hätte die Prothese nur einige Stunden tragen können, weil sie am Mundboden schmerzte.

Patientin C kam auch bald mit Druckstellen am Lingualrand in die Klinik.

Alle drei Patienten beklagten sich hauptsächlich über Schmerzen beim Schlucken, die durch den Druck des m. mylopharyngeus auf die Flügel zurückzuführen waren.

Aus diesen Mißerfolgen ergibt sich, daß Guttapercha für die funktionelle Randgestaltung nicht geeignet ist, insbesondere nicht für den Lingualrand im Unterkiefer. Denn sie besitzt zu große Zähigkeit und hauptsächlich Elastizität neben unvollständiger Erstarrung. Ich habe nachträglich mehrere nach Guttaperchaabdruck hergestellte obere Ventilrandprothesen nachgeprüft und gefunden, daß die Ränder auch hier fast durchweg zu hoch waren.

Mit den Abdruckmassen „Kerr Perfektion Impression Compound" (braun in Platten und grün in Stangen), „SS White Impression Compound" (schwarz), „Helios" und „Stents" erzielte ich keine Erfolge. Diese Massen erhärten zu schnell. Bis man die Abdrücke vorsichtig in den Mund gebracht und die Ränder dem Kiefer angedrückt hat, ist die Masse nicht mehr genügend weich und formbar für den lingualen Rand. Will man die Abdruckmassen ganz weich in den Mund bringen, dann verbiegen sich die Ränder an Lippe oder Alveolarfortsatz bei der leisesten Berührung so stark, daß an einen Erfolg nicht mehr zu denken ist.

Erst die **Abdruckmasse „Supplax"** brachte Erfolg. Die Masse zeichnet scharf und erhärtet nicht sehr schnell. Für Patient A wurde damit ein Saugventilrandabdruck genommen. An der darnach angefertigten Prothese wurden die in Tabelle S. 22 unter Spalte 4 angegebenen Werte gemessen.

Leider konnte ich diese Supplax-Masse nicht mehr erhalten. Es kam mir nur durch Zufall eine Tafel davon in die Hände.

Dann versuchte ich die **Abdruckmasse „Nadrag“.** Sie hat fast dieselben Eigenschaften wie Supplax, bleibt lange plastisch, zeichnet scharf und erhärtet bei genügender Abkühlung vollständig. Ich hatte gute Erfolge damit. Die Methodik des Abdrucknehmens ist, den Eigenschaften der Masse entsprechend, etwas anders als bei Guttapercha. Der Abdrucklöffel ist derselbe.

Nadrag kommt in runden Tafeln von etwa 5 mm Dicke in den Handel. Die gewünschte Dicke von 1—2 mm erhalten wir durch Auswalzen der erwärmten Masse mittels einer mit heißem Wasser gefüllten Flasche. Aus der ausgewalzten Platte schneidet man ein Stück heraus, das etwas größer ist als eine Löffelhälfte. Dieses Stück wird über der Flamme leicht erwärmt, damit es gut an den Löffel angedrückt werden kann. Der Ueberschuß wird über den Rand gelegt und mit heißem Wachsmesser gut angeschmolzen. Genau so verfährt man mit der anderen Löffelhälfte. Nachdem alles glatt gestrichen ist, wird die Masse in Wasser von etwa 65° C erweicht. Dann wird der Löffel dem Kiefer leicht angedrückt. Man läßt etwas erhärten, nimmt den Löffel aus dem Munde und kühlt nun mit kaltem Wasser ab, bis die Masse ganz hart ist. Damit haben wir eine exakte Führung für den weiteren Verlauf des Abdrucknehmens. Mit einer Leinenserviette wird die Abdruckmasse getrocknet und ganz kurz über einer kleinen Gas- oder Alkoholflamme erwärmt, damit nur die oberste Schicht weich wird. Zur Abkühlung taucht man kurz in Wasser von etwa 65° C, bringt den Abdruck in den Mund und läßt den Patienten alle Kaubewegungen ausführen. Dabei wird der Abdrucklöffel am Vestibularrand mit beiden Zeigefingern festgehalten, damit sich der Abdruck nicht ausleiern kann. Man läßt etwa 3—4 Minuten kauen. Solange ist die Masse leicht formbar. Auf diese Weise erhält man eine funktionelle Basisgestaltung, einen Kauabdruck. Nun wird wieder abgekühlt und getrocknet.

Dann folgt die Randgestaltung. Zunächst der Vestibularrand, der, infolge der verhältnismäßig langsamen Abkühlung der Nadragmasse, im Gegensatz zu Kerr, SS White u. ä. einzeitig geformt werden kann. Es wird nur der Rand mit einer kleinen Flamme erwärmt. Sehr gute Dienste dafür leisten die von Caplan, Ehrike und Kennedy angegebenen Lampen mit punktförmiger Stichflamme. Die Masse darf erwärmt werden, bis sie eben anfängt schön zu glänzen, nicht stärker, sonst entstehen Blasen, die sich kaum mehr glätten lassen. Nach kurzer Abkühlung in Wasser bringt man

den Abdruck in den Mund. Der Patient muß kräftig zubeißen, damit sich die Masseteren gut in den Abdruckrand eingraben. Dabei werden Wangen und Lippe maximal nach oben gezogen und rotiert. Das Lippenbändchen, besonders wenn es kammnah inseriert, muß berücksichtigt werden! Dann wird mit kaltem Wasserstrahl abgekühlt und der Abdruck aus dem Munde genommen. Man prüft nun den ganzen Vestibularrand, ob er überall schön geformt ist, was man an der gleichmäßigen und glatten Rundung erkennen kann. Ist das irgendwo nicht der Fall, dann wird an dieser Stelle neue Masse aufgetragen, glatt gestrichen, erwärmt und nachgeformt. Auch die Dicke der Ränder muß beachtet werden. Sie dürfen weder zu dick noch zu dünn sein. Sind sie zu dünn, wird aufgetragen, sind sie zu dick, dann wird mit scharfem Messer weggeschnitten bzw. -geschabt und hierauf wieder nachgeformt. Ist der Vestibularrand überall in Ordnung, dann wird der Lingualrand bearbeitet. Wegen der größeren Schwierigkeiten, die sich hier bieten, formt man diesen fraktioniert, am besten in drei Zeiten; zuerst vorne, dann einzeln die besonders schwierigen Seitenpartien. Das Erwärmen des Lingualrandes geschieht, wie oben beschrieben, unter Schonung der Basisfläche. Die vordere Partie des Lingualrandes gewinnt man durch energisches Herausstrecken, Seitwärtsschlagen und Hochheben der Zunge. Dabei müssen die Abdruckränder immer wieder gut an den Kiefer gedrückt werden. Nachschau und Korrektur wie am Vestibularrand. Dann kommen die seitlichen Partien. Beim Einführen des Abdruckes in den Mund muß man sehr darauf bedacht sein, daß die weichen Ränder nicht mit Lippe oder Alveolarfortsatz in Berührung kommen und stark verzogen werden. Man führt deshalb grundsätzlich immer zuerst die kalte Hälfte des Abdruckes in den Mund und dreht die warme vorsichtig nach. Ist der weiche Rand mit dem Finger (Vorsicht Brechreiz!) überall angedrückt, dann wird der Patient aufgefordert zu schlucken, was oft wiederholt werden muß. Noch wirksamer als Schlucken ist kräftiges Schneuzen der Nase. Dabei die Ränder immer wieder andrücken! Dann prüft man mit dem Finger nach, ob und wo der Abdruckrand die linea mylohyoidea überragt. An diesen Stellen muß gekürzt werden.

Besonders sorgfältig müssen die Flügelfortsätze herausgebildet werden. Hier muß man öfter erwärmen und dann wieder schlucken und schneuzen lassen. Wird die Abdruckmasse an den Flügeln trotz Andrücken immer wieder abgebogen, dann ist sie offensichtlich zu lang und muß dort gekürzt werden, wo sie sozusagen um den Löffelrand herumgezogen wird; das ist leicht sichtbar. Um untersichgehende Flügel

beim Herausnehmen nicht zu verbiegen, muß solange mit kaltem Wasserstrahl abgekühlt werden, bis die Masse vollständig hart ist. Dann sucht man vorsichtig eine Abzugsmöglichkeit, die man meist durch Rotation der Prothese nach hinten um einen Flügel als Drehzentrum findet.

Wenn der vestibuläre und linguale Rand fertig geformt ist, prüft man den Halt bzw. den luftdichten Abschluß des Abdruckes durch senkrechten Zug in der Schneidezahngegend nach oben. Ist der Halt schlecht, dann drückt man wieder an und sieht nach, wo Luftblasen entweichen. Dort wird Masse aufgetragen und korrigiert. Diese Korrektur ist in den meisten Fällen öfter vorzunehmen. Erst wenn der Luftabschluß gut ist, wird die Länge des Abdruckes auf dem Alveolarfortsatz nach hinten genau bestimmt, soweit sie nicht schon gegeben ist. Die Prothese muß auf dem tuberculum dort enden, wo die bewegliche Schleimhaut beginnt. Nötigenfalls schneidet man Ueberschuß weg.

Zum Schluß wird der Aktivierungsrand angebracht. Dazu legt man links und rechts auf den hinteren Abdruckrand einen etwa 3 mm breiten Rosawachsstreifen, der so lang sein muß, daß er das Tuberkulum auf beiden Seiten des Alveolarfortsatzes etwas überragt, schmilzt ihn an und macht die Uebergänge zur Nadragmasse glatt. Das Wachs wird über der Flamme kurz erwärmt. Man bringt nun den Abdruck in den Mund, drückt ihn fest gegen den Kiefer und läßt den Mund maximal öffnen. Dann wird mit kaltem Wasser gut abgekühlt. Jetzt muß der Abdruck auch bei Zugbelastung hinten bzw. bei Kippbelastung in der Schneidezahngegend nach vorne festsitzen.

Bei den Patienten A, B und C erzielte ich nach dieser Methode einen guten Saugeffekt.

Damit die Abdruckränder in ihrer Länge und auch in ihrer Dicke durch das Modell gut wiedergegeben werden, versehen wir sie mit dem üblichen Randschutz aus Rosawachs und gießen dann sofort mit Hartgips aus. Hartgips ist vor gewöhnlichem Gips unbedingt der Vorzug zu geben, weil er beim Vulkanisieren nicht so leicht deformiert wird, und deshalb die Basisfläche und hauptsächlich die Ränder genauer und glatter werden. Beim Ausarbeiten sind die Ränder absolut zu schonen. Schaber und Schmirgel oder gar Fräse sind hier verboten. Nur wenn dringend erforderlich, dürfen die Ränder mit Filzkegel und Bimssteinpulver vorsichtig bearbeitet werden. Daneben besteht die unbedingte Forderung, daß sie überall schön gerundet sind. Ich möchte fast sagen, man muß mit der Lupe nach Unebenheiten und

scharfen Kanten suchen. Werden solche nicht entfernt, dann resultieren mit Bestimmtheit Druck- und Scheuerstellen.

Ist beim Abdrucknehmen ein Saugeffekt erzielt worden, dann kann man ruhig auf die Prothesenschwere verzichten und die Prothese leicht und elegant gestalten. Man erzielt dadurch mehr Raum für die Zunge und erleichtert dem Patienten die Gewöhnung an den Fremdkörper.

An den bei den Patienten A, B und C nach dieser Methode hergestellten Prothesen wurden die in Tabelle S. 22 unter Spalte 3 angegebenen Werte für den Halt ermittelt.

Dagegen war es bei Patientin D von vorneherein unwahrscheinlich, einen Saugeffekt erzielen zu können, denn es war gar keine Fläche mit unbeweglicher Schleimhaut vorhanden, so daß die Prothese fast in ihrer ganzen Ausdehnung auf passiv bewegliche Schleimhaut gelegt werden mußte. Der Abdruck wurde mit Nadrag gemacht unter sorgfältiger Gestaltung der Basisfläche. Die linea mylohyoidea, die linea obl. ext. und die spina mentalis wurde nicht überdeckt. Durch bestmögliche Umfassung der untersichgehenden fovea infratons. konnte jedoch ein verhältnismäßig guter Halt der Prothese erzielt werden. Die Methode der Flügelgestaltung ist dieselbe, wie oben für den Saugventilrandabdruck beschrieben. Gemessen konnte der Halt dieser Prothese nicht werden, wenigstens hinten nicht, wegen der Schmerzhaftigkeit, die durch den Druck der untersichgehenden Flügel auf die Schleimhaut und den Knochen verursacht wurde. Vorne war der Halt in der Vertikalen gleich Null. Eine Verschiebung nach vorne, nach der Seite und eine Abhebelung hinten war aber durch die Flügelverankerung unmöglich.

Patient A war sofort nach Einsetzen der Saugventilrandprothese nach Nadrag-Abdruck außerordentlich zufrieden und hatte auch fernerhin keine Klagen.

Patientin B sagte gleich beim Einsetzen der Prothese, sie habe das Gefühl, diese sei hinten zu lang. Sie wurde aber angehalten, sich an die Prothese zu gewöhnen. Nach weiteren vier Tagen kam sie wieder mit der Klage, die Prothese sei zu lang. Alle Fragen, ob sie beim Kauen, Schlucken oder Sprechen irgendwelche Schmerzen oder Beschwerden hätte, wurden verneint. Auch Brechreiz wurde nicht ausgelöst. Trotzdem blieb die Patientin immer bei der Behauptung, die Prothese sei zu lang, ohne angeben zu können, warum. Der für das Saugen verantwortliche hintere Aktivierungsrand und die Flügel wurden auf dieses unbestimmte Empfinden der Patientin hin, daß die Prothese „einfach zu lang" sei, nicht

gekürzt, in der Hoffnung, es trete doch noch eine Gewöhnung daran ein. Nach weiteren zwei Wochen, als die Patientin zur zweiten Messung kam, waren aber die ganzen hinteren Partien der Prothese mit einem Messer sehr unschön zugerichtet. Nochmalige Fragen, ob die Prothese denn gedrückt oder Schmerzen verursacht hätte, blieben ergebnislos. Das Stück hätte auch sehr gut gehalten, und die Patientin hätte gut damit kauen können, nur sei es eben zu lang gewesen, und da hätte sie selbst Abhilfe schaffen wollen. Daraufhin blieb nichts anderes mehr übrig, als den ganzen Aktivierungsrand abzunehmen. Damit war der Saugeffekt der Prothese restlos zerstört. Dieser Fall beweist zugleich die Wichtigkeit des Aktivierungsrandes für das Zustandekommen des Saugeffektes.

Bei Patientin C mußte einige Tage nach Abgabe der Prothese eine kaum sichtbare scharfe Kante am Rande, die Schmerzen verursachte, gerundet werden. Daraufhin war die Patientin sehr zufrieden und freute sich ob des guten Haltes der Prothese.

Patientin D kam noch einigemale in die Klinik. Sie konnte nämlich längere Zeit — erat aliquid mente capta — den richtigen Einführungsweg für die Prothese nicht finden. Infolge der Divergenz der Flügel konnte diese natürlich nicht senkrecht an den Kiefer gedrückt werden, sondern mußte sozusagen von hinten eingehängt werden. Im übrigen war die Patientin recht zufrieden; sie konnte jetzt dank dem besseren Halt mit der Prothese auch ordentlich kauen.

Die jeweils drei Wochen nach Ablieferung dieser Prothesen nach Nadrag-Abdruck erfolgten Messungen ergaben die in Spalte 3b der Tabelle angegebenen Werte.

Die Prothese der Patientin B zeigte nach Wegnahme des Aktivierungsrandes gar keinen Saugeffekt mehr.

Bei Patientin D ließ sich eine Messung nicht durchführen wegen der Schmerzhaftigkeit.

Zur Vergleichsmöglichkeit über den Halt der nach den verschiedenen Abdruckmethoden hergestellten Prothesen diene folgende Tabelle. Die Zahlen bedeuten = Gramm. Die Kraftansatzstelle wird statt rechts hinten = 1, links hinten = 2 und vorne = 3 angegeben. (!) bedeutet, die Kraft konnte infolge der Schmerzhaftigkeit nicht gesteigert werden, die Prothese war durch dieses Gewicht aber nicht von der Unterlage abzuheben.

Abdruckart		Patient A	Patient B	Patient C	Patient D
1. Gipsabdruck	1. Messung	1. 10,6 2. 35,2 3. 31,7	1. 9,9 2. 12,1 3. 20,8	1. 15,5 2. 21,7 3. 27,8	Der Halt ist überall =O. Die Prothese bleibt gar nicht auf der Unterlage liegen.
	2 Wochen später	1. 14,2 2. 18,0 3. 28,5	1. 11.4 2. 15,3 3. 16,7	1. 17,2 2. 18,4 3. 20.0	
2. Saugventilrandabdr. mit Guttap.	1. Messung	1. 874 2. 970 3. 1444	1. 256 2. 310 3. 341	1. 494 2. 568 3. 2376(!)	Unmöglich
		Alle Prothesen erzeugen Druckstellen und können nicht mehr getragen werden.			
3. Saugventilrandabdr. mit Nadrag.	1. Messung	1. 2315(!) 2. 2315(!) 3. 3310(!)	1. 1485 2. 1242 3. 1690	1. 1653(!) 2. 1114 3. 2295(!)	Unmöglich
	3 Wochen später	1. 2200(!) 2. 2254(!) 3. 3290(!)		1. 1720(!) 2. 1050 3. 2415(!)	
4. Saugventilrandabdr. mit Supplax		1. 1530 2. 1654 3. 2376(!)			
5. Nur Flügelverankerung					Verhinderung einer Dislokation nach vorne, nach der Seite und im hint. Abschn. nach oben.

Zusammenfassung.

Man erzielt bei einer totalen Unterkieferprothese nach gewöhnlichem Gipsabdruck nicht den für eine Funktionstüchtigkeit erforderlichen Halt.

Trotz der sehr ungünstigen Verhältnisse, denen man im zahnlosen Unterkiefer begegnet, ist es oft noch möglich, durch das Saugventilrandabdruckverfahren eine Prothese mit gutem Halt zu erzielen.

Die Gewinnung eines Saugventilrandabdruckes im Unterkiefer erfordert viel Uebung, Zeit und Geduld. Letzteres sowohl vom Zahnarzt wie vom Patienten. Wichtig ist auch die richtige Wahl der dafür zu verwendenden Abdruckmasse.

Es gibt Fälle, bei denen eine Saugventilrandprothese wohl möglich wäre, ihre Anwendung jedoch an der Ueberempfindlichkeit und Indolenz der Patienten scheitert.

Ist die Atrophie des Alveolarfortsatzes so weit fortgeschritten, daß man nicht mehr entlang dem ganzen Unterkieferbogen einen genügend breiten Streifen unbeweglicher Schleimhaut vorfindet, eine Saugventilrandprothese also unmöglich ist, dann besteht oft noch die Möglichkeit, die untersichgehende fovea infratonsillaris durch Flügelfortsätze auszunutzen und dadurch der Prothese einen wenn auch nicht vollständigen Halt zu verleihen.

Literaturverzeichnis.

Allerhand über Meißner: Ergebnisse weiterer Untersuchungen über die Befestigung der Prothese in der zahnlosen Mundhöhle durch chirurgischen Eingriff. Mtschr. f. Zahnhkde. 1930, H. 15, Sp. 1084.

Balters: Beiträge zum Kapitel des Sauge- und Funktionsabdruckes. ZR. 1927, H. 49, S. 859.

— Der Funktionsabdruck. Vjschr. f. Zhk. 1922, H. 1, S. 64.

— Grenzfälle in der Anwendung des sog. Saugeabdruckverfahrens. Dtsch. Zahnärztl. Wschr. 1927, H. 18, S. 303.

Brill: Die chirurgische Befestigung von Prothesen auch unter Verwendung von Porzellanwurzeln. ZR. 1932, H. 7, Sp. 261.

— Ueber die chirurgische Befestigung von Prothesen. ZR. 1926, H. 11, Sp. 181.

— Ueber den funktionellen Abdruck. ZR. 1925, H. 8, S. 105.

Dreiheller: Zur Befestigung unterer Prothesen. ZR. 1926, H. 32, S. 555.

Falck: Die Randgestaltung der Prothese bei unterem Totalersatz. ZR. 1930, H. 41, Sp. 1786.

Gysi: Eine neue Abdruckmethode. Schw. Mtschr. f. Zhk. 1913, H. 2, S. 152.

Kantorowicz: Der Saugeabdruck. ZR. 1926, H. 38, S. 647.

Katz: Die Fixation einfacher und komplizierter totaler Prothesen durch Bügel mit Schubzapfen. Mtschr. f. Zhk. 1929, H. 6, S. 278.

Köhler: Beitrag zur Klinik der Plattenprothese. Dtsch. Zhk., H. 66 (Sonderdruck: Festschrift Gysi).

Linka über Clark: A simple technique for increasing retention of complete lower dentures, using flexotide. Mtschr. f. Zhk .1931, H. 6, S. 303.

Niemeyer über Mansfield: An aid to lower dentures retention. Mischs Fortschr. d. Zhk. 1928, Bd. IV, 2. Teil, S. 1062.

Rehm: Abdruckverfahren beim zahnlosen Ober- und Unterkiefer. Vjschr. f. Zhk. 1931, H. 1, S. 1.

— Die Stabilisierung unterer Totalprothesen unter besonderer Berücksichtigung der Flügelverankerung. ZR. 1933, H. 4, Sp. 161.

— Die totale Unterfütterung ganzer oberer und unterer Prothesen. Vjschr. f. Zhk. 1933, H. 1, S. 57.

— Ueber Ventilrandprothesen und Hanau-Methode. ZR. 1930, H. 43, Sp. 1886.

Riecke: Belastungsversuche zur Ermittelung der Kräfte, die den Halt des oberen totalen Zahnersatzes bedingen. Diss. Freiburg i. Br. 1931.

Schröder: Zur Frage der Erhöhung des Nutzeffektes der Plattenprothese. Berlin 1924.

Schubert über Ulsaver: One way to secure comfort in full lower dentures when the ridge has been resorbed. Mtschr. f. Zhk. 1930, H. 15, Sp. 1084.

Schumann über Weigele: Ueber die chirurgische Verankerung der Prothesen am zahnlosen Unterkiefer. Mtschr. f. Zhk. 1930, H. 2, S. 171.

Spreng: Der Kauabdruck. Wien 1932.

Trebitsch: Funktionsabdruck. ZR, 1931, H. 27, S. 1193.

— Zur Indikationsstellung des Funktionsabdruckes bei zahnlosen Kiefern. Oe. Ztschr. f. Stomat. 1930, H. 8, S. 698.

Wannenmacher über Barbour: La retention des dentiers. Mtschr. f. Zhk. 1930, H. 2, S. 172.

Waßmund: Ueber chirurgische Formgestaltung des atrophischen Kiefers zum Zwecke prothetischer Versorgung. Vjschr. f. Zhk. 1931, H. 3, S. 305.

Willemse: Die Anfertigung einer totalen Prothese. Ztschr. f. Stomat. 1921, H. 3, S. 180.

Wolff: Eine Befestigungsmöglichkeit für Prothesen am unbezahnten Unterkiefer. Korr. f. Z. 1926, H. 6, S. 209.

Lebenslauf.

Am 25. Februar 1912 wurde ich, Hermann Hensler, als Sohn des Bauern Georg Hensler in Elitz bei Wangen i. Allgäu geboren. Nach vierjährigem Besuch der Volksschule in Niederwangen kam ich auf das Gymnasium und erhielt im Februar 1931 in Ehingen a. D. das Reifezeugnis. Nach siebensemestrigem Studium der Zahnheilkunde in Tübingen, München und Freiburg i. Br. bestand ich im Herbst 1934 in Freiburg i. Br. das zahnmedizinische Staatsexamen.

An dieser Stelle danke ich Herrn Prof. Dr. Scheidt für die Ueberlassung des Themas und für die Ratschläge und Anregungen während der Arbeit, sowie für die Uebernahme des Referates.

Ich versichere hiermit ehrenwörtlich, daß ich mich keiner anderen als der angegebenen Literatur bediente und die Arbeit selbständig anfertigte.

Hermann Hensler.